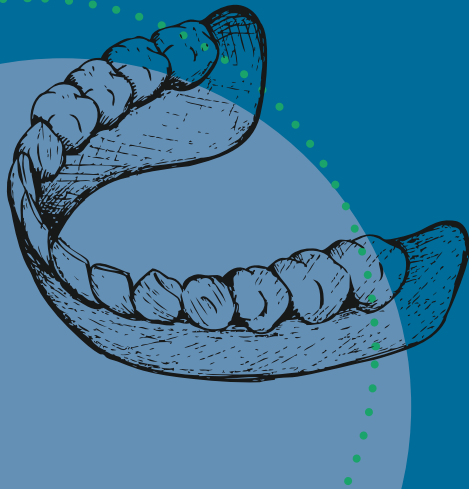


# Zahn-und Kieferstörfeld wissenschaftlich neu definiert über Zytokin RANTES.



Wie sind diese RANTES-Quellen bei „NICO“ zu entdecken?

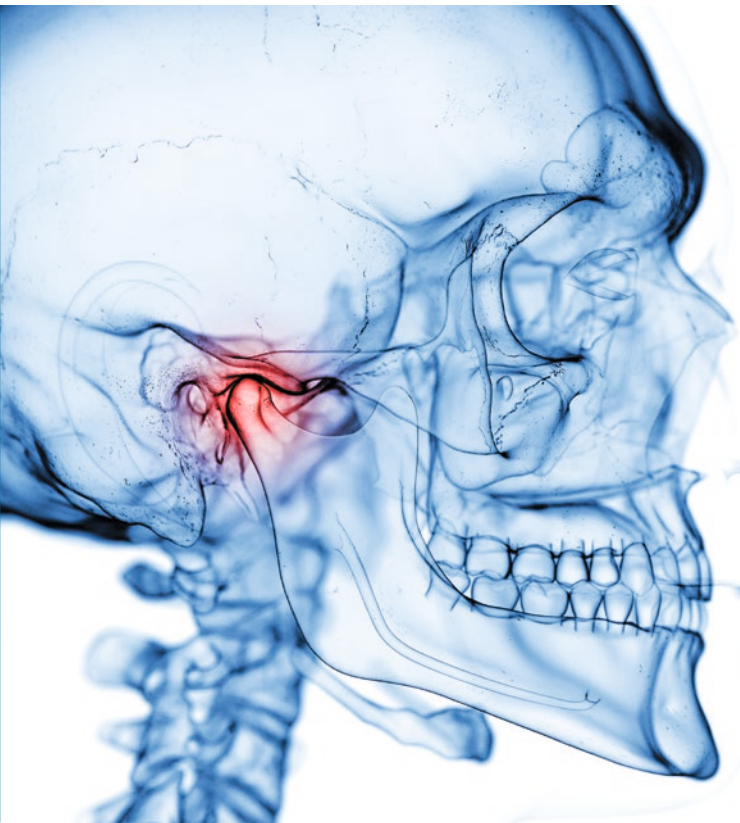


Dr. Dr. (PhD-UCN) med. dent.  
Johann Lechner

Leiter der Praxisklinik Ganzheitliche ZahnMedizin,  
Grünwalder Str. 10, 81547 München,  
drlechner@aol.com, www.dr-lechner.de

Seit Jahrzehnten werden Phänomene wie „Kieferostitis“ und „NICO“ als sogenannte „Herde“ mit Allgemeinerkrankungen in kausale Verbindung gebracht. Auch Energieleitbahnen der chinesischen Akupunkturlehre dienten bislang als ganzheitliche Funktions- und Erklärungsmodelle. Forschungen zeigen mit modernen Labormethoden, dass überaktivierte Signaltransduktionskaskaden speziell des Chemokins RANTES/CCL5 (R/C) in osteolytischen Veränderungen des Kieferknochens in Verbindung zu komplexen chronischen Erkrankungen stehen.

Diese Arbeit legt ein erweitertes Erklärungsmodell der sogenannten „Störfeldwirkung“ aus dem Zahn-Kieferbereich vor. Dies fördert komplementär und integrativ ausgerichtetes Denken in Medizin und Zahnmedizin. Chronische Erkrankungen liegen unter der Oberfläche versteckt als Folge eines Immunsystems, das ständig von Zytokinüberschüssen aktiviert wird. Diese stimulieren auch unterschiedliche Signalwege, deren RANTES/CCL5-Expression wir im Kieferknochen nachweisen konnten. Das bemerkenswerteste Ergebnis dieser Analyse ist die extreme Überexpression des Chemokins RANTES/CCL5 (R/C) in den fettig-degenerativen Osteonekrosen in Medullarräumen des Kieferknochens (FDOK).



**Unsere Studien zeigen die essentielle Verwicklung von R/C bei Patienten mit FDOK-Entzündungsreaktionen im Medullarraum:**

Wir konnten nachweisen, dass in dem fettig-osteolytischen Operationsgewebe bei FDOK in allen untersuchten Fällen sehr hohe lokale R/C-Spiegel messbar waren – mit bis zu 35-facher Überexpression von R/C. Dagegen waren die Zytokine einer akuten Entzündung wie TNF-a oder IL-6 weniger stark exprimiert als im gesunden Vergleichskieferknochen (siehe Abb. 1).

**WAS IST RANTES?**

*RANTES (= Regulated And Normal T cell Expressed and Secreted)* ist ein Chemokin mit chemotaktischer Wirkung. Eine in der Literatur synonym verwendete Bezeichnung ist CCL-5. RANTES/CCL5 (R/C) wird von zytotoxischen T-Lymphozyten (CD28+ / CD8+) sowie Neutrophilen und Eosinophilen Granulozyten produziert und nach Aktivierung sezerniert. R/C ist chemotaktisch wirksam, d.h. es induziert die gezielte Anlockung von NK-Zellen, Granulozyten, Monozyten und Makrophagen in ein bestehendes Entzündungsgebiet. Es wirkt auf diese Zellen über die Bindung an Oberflächenrezeptoren wie CCR3, CCR5 und CCR1 (CCR = Chemokin-Rezeptor). R/C ist somit an vielen Krankheitsbildern beteiligt, bei denen entzündliche Prozesse auftreten.

**Vergleich 7 Zytokine aus FDOK-Arealen (n=128) zu Normstichprobe gesunder Kieferknochen (n=19) in der Multiplex-Analyse**

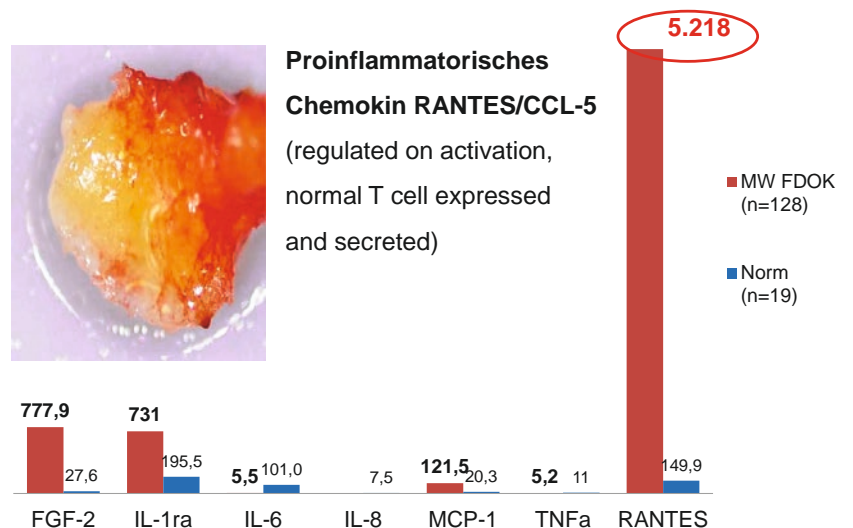


Abbildung 1: Vergleich von 7 Zytokinexpressionen im gesunden Kieferknochen (n=19/ blaue Säulen) und im fettig-degenerativ veränderten Kieferknochen (n=128/ rote Säulen). Das Foto zeigt die typische fettige Degeneration der Knochenpongiosa, die als RANTES-Quelle wirkt.

## WOHER KOMMT DIESE R/C ÜBEREXPRESSION?

Fettgewebe bildet Zytokine und R/C: Die Wirkung der Adipozytokine auf chronisch-entzündliche Erkrankungen gehört derzeit zu den spannendsten Themen in der Rheumatologie, der Gastroenterologie und der Endokrinologie und wird aufgrund der Pluripotenzen der Adipokine von zunehmend mehr Forschergruppen bearbeitet. Fettzellen und ihre Produkte sind Auslöser der RANTES-„silent inflammation“, denn auch Fettzellen bilden Botenstoffe der Entzündung.

## DIE ROLLE VON RANTES/CCL5 BEI SYSTEM-ERKRANKUNGEN:

Überexprimierte R/C Zellsignale können in vielen Organsystemen eine Kaskade dysregulierter Physiologie induzieren. Dabei entwickeln sich Multi-systembeschwerden mit unterschiedlichsten Formen. Zytokine sind eingebunden in das Auslösen der Immunantwort, in die Induktion von akut entzündlichen Ereignissen und in den Übergang oder in die Persistenz der chronischen Entzündung. Dies bedeutet, dass zur Wahrung gesunder Bedingungen die zytokinproduzierenden Mechanismen kontrolliert werden müssen, denn zahlreiche Krankheiten sind mit der Freisetzung eines Sturms bioaktiver Verbindungen wie proinflammatorische R/C Chemokine verbunden.

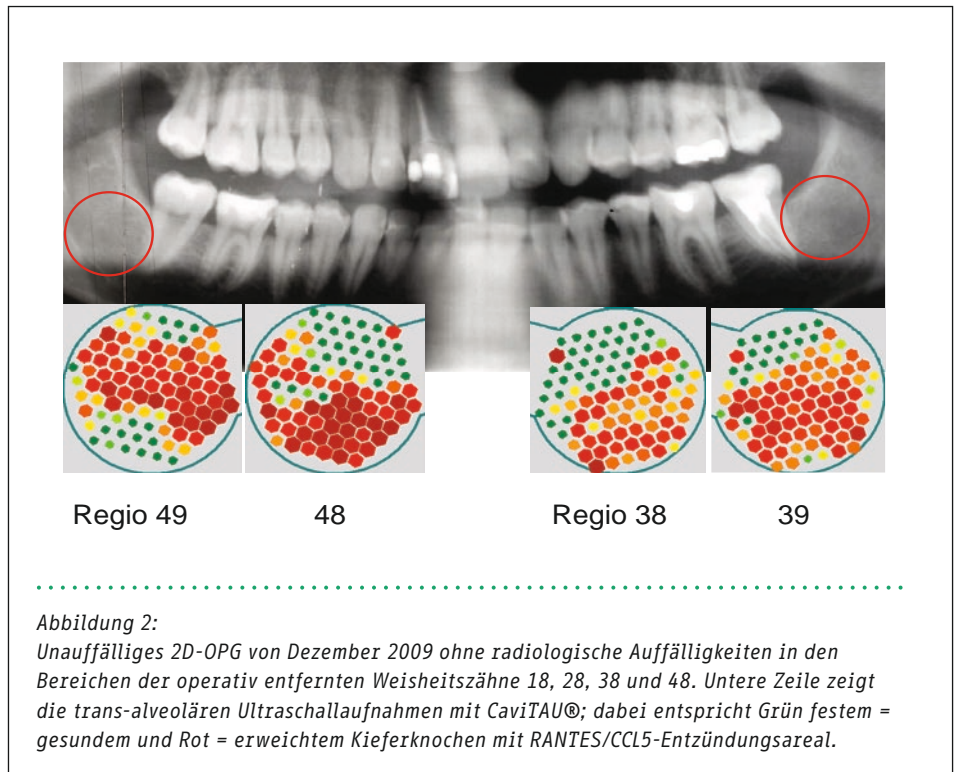


Abbildung 2:  
Unauffälliges 2D-OPG von Dezember 2009 ohne radiologische Auffälligkeiten in den Bereichen der operativ entfernten Weisheitszähne 18, 28, 38 und 48. Untere Zeile zeigt die trans-alveolären Ultraschallaufnahmen mit CaviTAU®; dabei entspricht Grün festem = gesundem und Rot = erweichtem Kieferknochen mit RANTES/CCL5-Entzündungsareal.

## KLINISCHER EINZELFALL: STILLE ENTZÜNDUNG IM KIEFER UND NEUROLOGISCHE DYSREGULATION

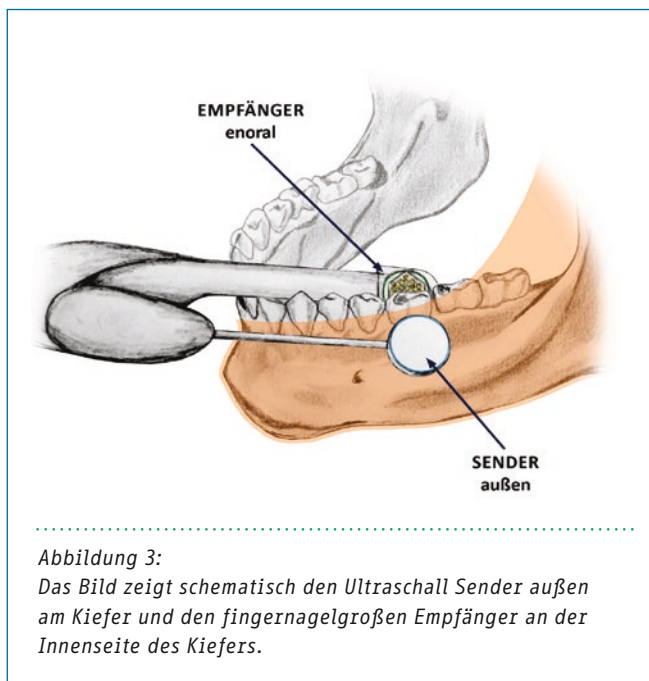
Die 19-jährige Patientin C. C. verlor anfallsartig das Bewusstsein nach Weisheitszahn-Extraktionen in 2008. In den folgenden Monaten steigerte sich die Zahl der synkopischen Vorfälle. Nach Aufnahme in eine Klinik wurde posturales orthostatisches Tachykardie-Syndrom (POTS) und eine Störung des autonomen Nervensystems diagnostiziert. Zahlreiche Medikamente brachten keine Verbesserung. Nach weiteren Tests wurde die Patientin nach einem Jahr klinischer Behandlung als „psychologischer Fall“ entlassen. Danach war es für C. „normal“ das Bewusstsein mehrmals am Tag zu verlieren. Sie konnte das Haus nicht mehr unbeaufsichtigt verlassen, und die Synkopen führten zu täglichen Stürzen.

Nach der einjährigen Hospitalisierungsperiode brachte die Patientin ein zweidimensionales Orthopantomogramm (2D-OPG) in unsere Praxisklinik mit, um die Möglichkeit von chronisch-entzündlichen Prozessen im Zahn- und Kieferbereich zu bewerten. Dieses zeigte keine Anomalien oder Hinweise auf eine „stille Entzündung“ oder Osteolyse in den Weisheitszahnarealen (Abb. 2). In früheren Publikationen haben wir auf die unzureichende diagnostische Darstellung der „stillen Entzündung“ in Form einer fettig-degenerativen Osteolyse des Kieferknochens (FDOK) hingewiesen. Die 2D-Röntgentechnik allein ist für eine zuverlässige Ausschlussdiagnose dieser FDOK nicht geeignet, was dessen geringe Anerkennung in der „Schul Zahnmedizin“ zur Folge hat. Alternativ wurde eine Messung der Knochendichte mit dem Ultraschallgerät Cavitau® ([www.cavitau.de](http://www.cavitau.de)) entwickelt und hier eingesetzt.

- Die CaviTAU®-Messung unter dem OPG zeigt im Gegensatz zum 2D-OPG die Osteolyse oder FDOK im Weisheitszahnbereich 38/39 und 48/9.
- Im Gegensatz zu dem unauffälligen Röntgenbild liegt in allen unteren Weisheitszahnbereichen FDOK vor, die gleichzeitig für die Patientin völlig asymptomatisch waren.

**Die Ergebnisse der operativen Sanierung der FDOK-Areale in den alten Weisheitszahngebieten sind beeindruckend:** Nach Lokalanästhesie und Abklappen des Mukoperiostlappens wurde die kortikale Schicht bei Zahn 37 und die zahnlosen Bereiche des Kiefers bei 38/39 und 48/49 entfernt. Unmittelbar nach dem ersten chirurgischen Eingriff bei 37/38/39, bei dem auch der Zahn 37 entfernt wurde und FDOK-Stellen im Bereich 38/39 chirurgisch entlastet wurden, sank die Häufigkeit der Synkopen-Episoden fast bis auf Null.

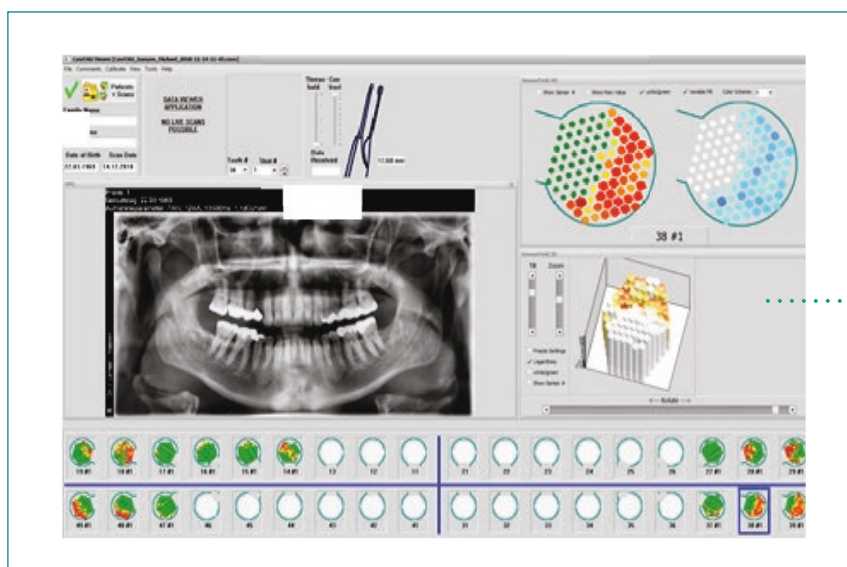
→ Bis heute in 2021 ist die ehemals behinderte Patientin völlig anfallsfrei.



## Was ist CaviTAU®?

### Ultraschall zur strahlungsfreien Aufdeckung von FDOK/„NICO“

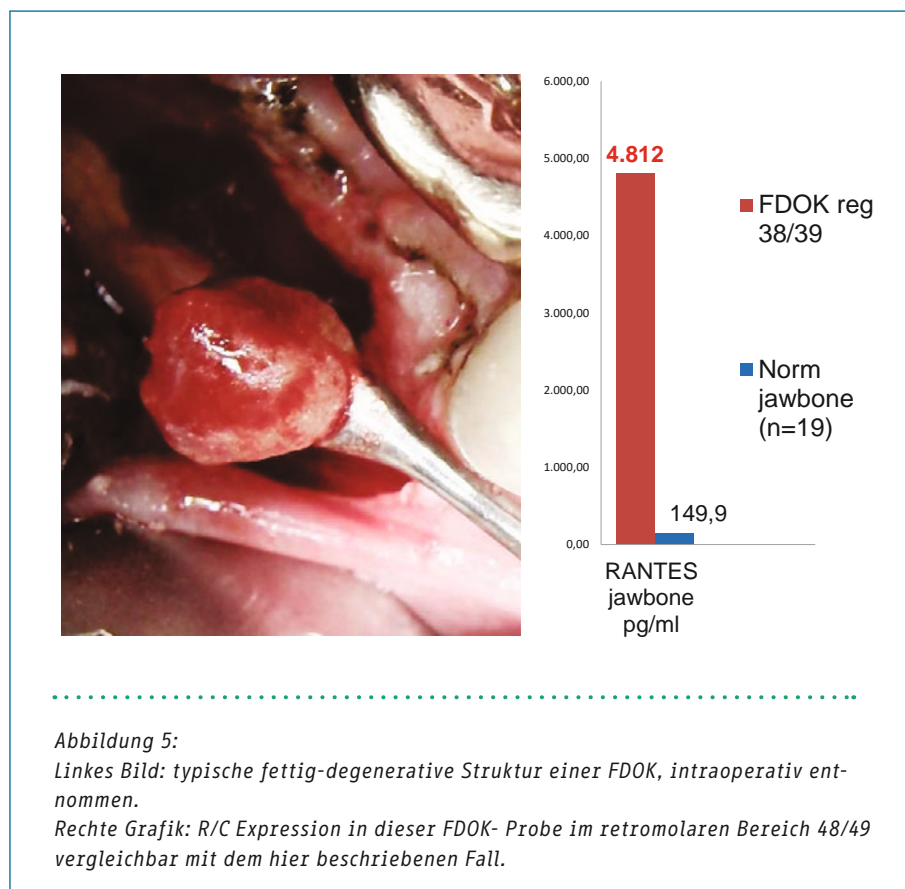
CaviTAU® erzeugt einen Ultraschallpuls und leitet den Puls durch den Kieferknochen. Der Impuls wird anschließend von einer Ultraschallempfangseinheit am zu untersuchenden Kieferareal erfasst und gemessen. Abschwächungen der Amplitude des Pulses zeigen pathologische Veränderungen/ FDOK-Areale im Kieferknochen an. Die Ergebnisse werden auf einem Farbmonitor angezeigt und zeigen je nach Dämpfungsgrad unterschiedliche Farben (Abb. 3).

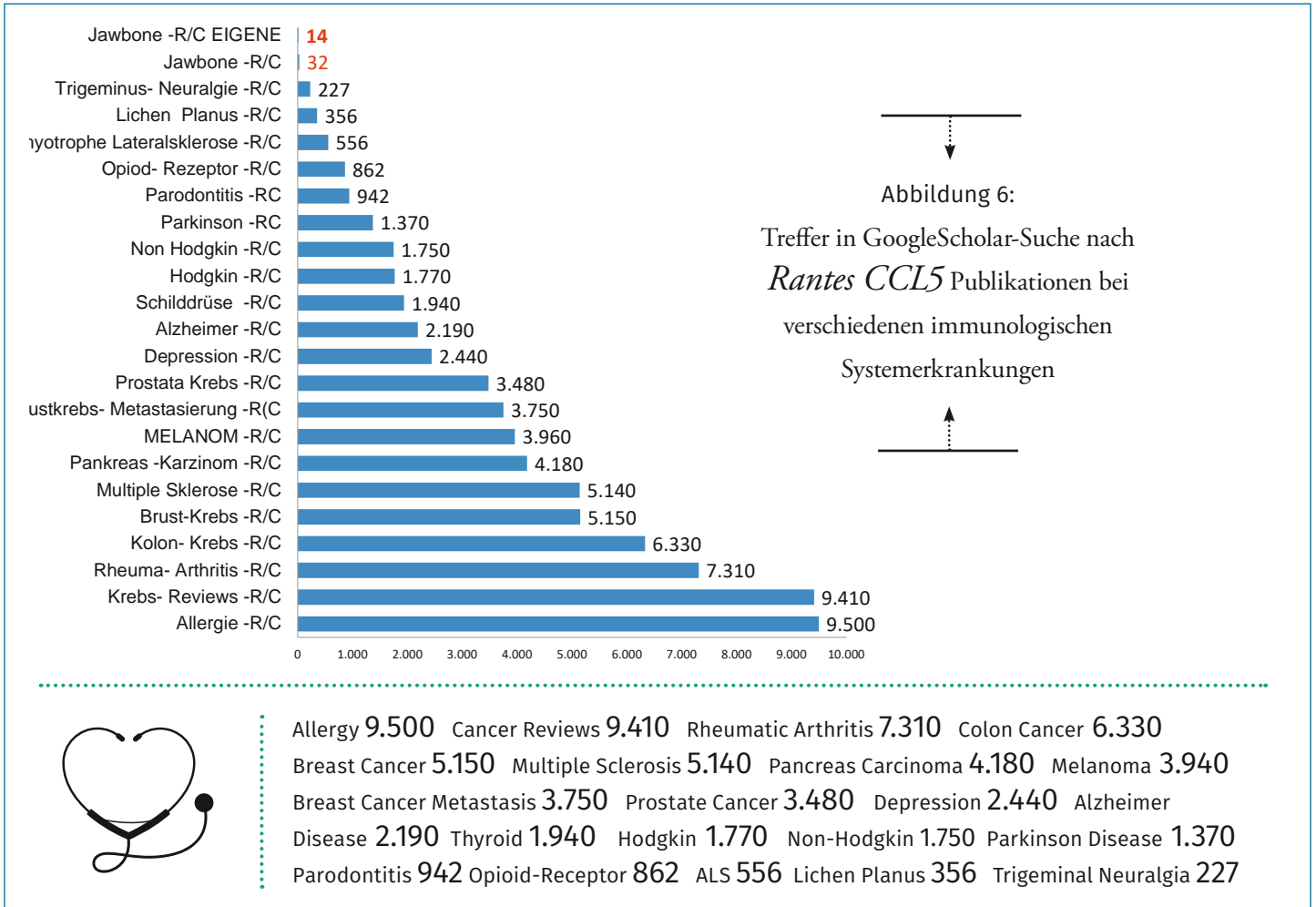


## WAS SAGT DIE WISSENSCHAFTLICHE LITERATUR ZU RANTES/CCL5 UND SYSTEMERKRANKUNGEN?

Im Gegensatz zu Röntgen ist eine „*Trans-Alveoläre-Ultraschallmessung*“ (TAU) der Knochendichte mit CaviTAU® zur Bildgebung einer FDOK/„NICO“ geeignet. CaviTAU® ermöglicht eine gezielte Aufdeckung und Behandlung von osteonekrotischen und ischämischen Bereichen des medullären Alveolarknochens, wie sie sich klinisch und makroskopisch als fettige FDOK-Klumpen präsentieren. Abb. 5 zeigt eine intraoperative FDOK-Gewebeentnahme mit überwiegend fettiger Transformation. Die Grafik rechts zeigt die R/C-Überexpression in diesem Bereich.

FDOK stellt ein neuartiges entzündliches „*aseptisches*“ Phänomen dar, da die zelluläre Antwort weder durch einen bakteriellen noch einen viralen Trigger initiiert wird. Studien zeigen, dass die extrem hohen R/C-Werte, die wir regelmäßig in alten Extraktions- und Operationsgebieten und unter wurzelgefüllten Zähnen finden, eine unvollständige Wundheilung anzeigen. Vor diesem Hintergrund ist es von Interesse, in wissenschaftlichen Suchmaschinen Literatur zu R/C und damit verbundenen Krankheiten zu sichten. Wir beschränken uns hier mit der Recherche auf *GoogleScholar* (GS): Die medizinischen Begrifflichkeiten und Pathologien und Krankheiten wurden in GS mit dem Zusatz „...AND RANTES CCL5“ eingegeben. „AND“ wurde als Boolescher Operator benutzt, um die neuere Bezeichnung des Chemokins CCL5 (*C-C motif chemokine ligand 5*) und auch die ältere Bezeichnung RANTES (*Regulated on Activation, Normal T Expressed and Secreted*) in der Suchmaschine zu erfassen. Die Eingaben erfolgten immer in englischsprachiger Terminologie, um die wissenschaftlich indexierten publizierten Arbeiten zu erreichen.





Wir haben Stichwörter für 22 Krankheiten und deren Verbindung zu R/C nach oben genannter Methode in GS eingegeben. Die Ergebnisse hierzu zeigt die Grafik in Abbildung 6:

- R/C steht offensichtlich in zahlreichen wissenschaftlichen Publikationen im Zentrum des Interesses und gleichzeitig in zahlreichen Organsystemen im Zentrum pathogenetischer Prozesse.
- Ausnahme ist lediglich der zahnärztliche Forschungsbereich, da bei der Suche nach „Jawbone und RANTES/CCL5“ nur 32 Ergebnisse gezeigt werden, von denen die Hälfte vom Forschungsteam des Verfassers stammt.



### DIE ALTE „KIEFEROSTITIS“ NUN WISSENSCHAFTLICH BELEGT:

- Die von uns erstmalig durchgeführte R/C-Analyse von FDOK/ „NICO“-Proben weist eine ganzheitlich-systemische Signalwirkung aus dem FDOK-Bereich mit modernen immunologischen Methoden wissenschaftlich fundiert nach.
- Die gleichzeitige Entwicklung der Ultraschall-basierten Erkennung der R/C-Quellen im Kiefer mit CaviTAU® eröffnet für den gesamten Komplex „Kieferostitis“ einen medizinisch validierten Raum.
- Die in der Literaturrecherche dokumentierten Beziehungen belegen die gesundheitliche Bedeutung der R/C-Wirkungen von „silent inflammation“ im Kieferbereich und Systemerkrankungen und rechtfertigen auf wissenschaftlicher Basis die chirurgische Sanierung dieser R/C-Quellen, nach klinisch zuverlässiger Aufdeckung durch Ultraschall CaviTAU®.