

# Kavitätenbildende fettig-degenerative Osteolysen im Kieferknochen (FDOK) sind ein einzigartiges osteonekrotisches Entzündungsmuster –

## Review zur Osteoimmunologie von Tumor-Nekrose-Faktor alpha, Interleukin 6 und RANTES/CCL5 – Teil 1

Dr. Dr. (PhD-UCN) Johann Lechner

### Zusammenfassung

Immun- und Knochensysteme sind über zytokine Zellkommunikation eng verbunden. Dieses interdisziplinäre Forschungsfeld wird als Osteoimmunologie bezeichnet und erstreckt sich auf entzündliche und osteoresorptive Krankheiten mit primärer Expression von Tumor-Nekrose-Faktor-alpha (TNF-a) und Interleukin 6 (IL-6). Teil 1 konzentriert sich auf die Kernfrage: „Welche Entzündungsmuster zeigen knochenresorptive/knochendestruktive Erkrankungen?“ Zur Antwort führen wir eine umfangreiche Literaturrecherche in PubMed central durch, fokussiert auf Osteoporose, Adipositas, Parodontitis, Periimplantitis und bisphosphonatinduzierte Osteonekrose.

**Schlüsselwörter:** Knochenresorption, Tumornekrosefaktor-alpha, Interleukin-6, Osteoporose, Adipositas, Parodontitis, Periimplantitis, bisphosphonatinduzierte Osteonekrose

### Abstract

Immune and bone systems are closely linked via cytokine cell communication. This interdisciplinary field of research is called osteoimmunology and covers inflammatory and osteoresorptive diseases with primary expression of tumor necrosis factor-alpha (TNF-a) and interleukin 6 (IL-6). Part 1 focuses on the key question: "Which inflammatory patterns show bone resorptive/ bone destructive diseases?" To answer this question we conduct an extensive literature search in PubMed central, focusing on osteoporosis, obesity, periodontitis, periimplantitis and bisphosphonate-induced osteonecrosis.

**Keywords:** bone resorption, tumor necrosis factor-alpha, interleukin-6, osteoporosis, obesity, periodontitis, periimplantitis, bisphosphonate-induced osteonecrosis.

### Kernfrage: „Welche Entzündungsmuster zeigen knochenresorptive/knochendestruktive Erkrankungen?“

Immun- und Knochensysteme sind über zytokine Zellkommunikation eng verbunden. Dieses interdisziplinäre Forschungsfeld wird als Osteoimmunologie bezeichnet und erstreckt sich auf entzündliche und osteoresorptive Krankheiten. Dabei werden vorrangig die Entzündungszytokine Tumor-Nekrose-Faktor-alpha (TNF-a) und Interleukin-6 (IL-6) exprimiert. Über diesen bekannten Zusammenhang hinaus entsteht die Frage: Gibt es weitere chronisch-knochenresorptive Prozesse, deren Entzündungslagen nicht mit TNF-a und IL-6, sondern mit Expression anderer Zytokine verbunden

sind? Ein Review wissenschaftlicher Publikationen in PubMed gibt einen Überblick über die Beteiligung der inflammatorischen Zytokine Tumor-Nekrose-Faktor-a (TNF-a) und Interleukin-6 (IL-6) an osteoimmunologischen Krankheitsbildern, die zu destruktiven Reaktionen im Knochenstoffwechsel führen. Gibt es darüber hinaus Literatur zu Zytokinmustern von chronisch-subklinischen Entzündungen im Kiefer? Gibt es Forschungen zu einer spezifischen „maxillo-mandibulären Osteoimmunologie“?

Zur Recherche haben wir umfanglich Literatur in PubMed central zu knochendestruktivem Entzündungsgeschehen untersucht. Ein Schwerpunkt liegt dabei auf eigenen Publikationen zu Zytokinprofilen in kavitätenbildenden fettig-degenerativen Osteolysen im Kieferknochen (FDOK), da bislang keine Forschungen zu diesem Thema in der internationalen Literatur von dritter Seite vorliegen.

## 1. Tumor-Nekrose-Faktor-alpha und Interleukin-6 bei inflammatorischem Knochenabbau

Knochenabbau ist ein räumlich koordinierter lebenslanger Prozess, bei dem alter Knochen durch Osteoklasten (OK) entfernt und mit neuem Knochen durch knochenbildende Osteoblasten (OB) ersetzt wird. Die Knochenresorption ist abhängig von RANKL (Rezeptor Aktivator Nuklear factor kappaB-Ligand), einem Zytokin-Mitglied der TNF-Familie. RANKL ist wesentlich für die Bildung, die Aktivität und das Überleben von OK in normalen und pathologischen Zuständen des Knochenbaus. RANKL bindet an RANK (Rezeptor Aktivator Nuklear factor kappaB) auf der Oberfläche der OK-Vorläuferzellen. Die katabolen Effekte von RANKL werden durch das Enzym Osteoprotegerin (OPG) behindert, ebenfalls einem Mitglied der TNF-Rezeptor-Familie. OPG bindet RANKL und verhindert dadurch die Aktivierung des zugehörigen Rezeptors RANK. OK-Aktivität ist damit – zumindest teilweise – von der relativen Balance zwischen RANKL und OPG abhängig. Gleichzeitig spielen TNF-a und Il-6 bei OK-Genese einerseits bei OB-Hemmung eine knochenresorptive Rolle.

### a) Rheumatische Arthritis und Knochenresorption durch Tumor-Nekrose-Faktor-alpha und Interleukin-6

Ein paradigmatisches Beispiel für einen osteoimmunologischen Zusammenhang zwischen Entzündung und Osteoporose ist die rheumatische Arthritis (RA). RA ist eine Autoimmunerkrankung, die durch eine Entzündung des Synovialgelenks gekennzeichnet ist und dort zu schweren strukturellen Schäden und Knochenzerstörung führt. Il-6 ist eines der Zytokine, die am reichlichsten im Serum und der Synovialflüssigkeit der entzündeten Gelenke von RA-Patienten vorkommen. Eine erhöhte Knochenresorption ist der wichtigste pathogenetische Mechanismus bei RA mit juxta-artikulären Knochenerosionen und Gelenkschäden. Entzündliche OK-Genese und OK-Aktivierung kann in Zellen aus der entzündeten Synovialflüssigkeit von RA-Patienten beobachtet werden [1]. Eine verminderte Knochendichte in Wirbelsäule und Hüfte und eine höhere Prävalenz von Osteoporose wurden bei RA-Patienten beobachtet [2]. In der frühen unbehandelten RA steht die verminderte Knochendichte mit dem Vorhandensein und Fortschreiten von Gelenkschäden in Zusammenhang [3]. Autoimmunreaktionen induzieren RANKL-Expression und anschließende OK-Genese. Aktivierte Immunzellen an Entzündungsherden produzieren ein breites Spektrum an proinflammatorischen und osteoklastogenen Zytokinen, was zu Knochenerosionen, Osteitis und periinflammatorischem Knochenschwund führt [4]. Darüber hinaus ist die periinflammatorische Knochenbildung beeinträchtigt, was zu einer Nichtheilung von Erosionen führt. Dies fördert einen lokalen Teufelskreis der Entzündung zwischen Synovitis, Osteitis und lokalem Knochenverlust.

RANKL ist in der Synovialis der RA hoch exprimiert, und entzündungsbedingte Knochenschädigungen sind im Wesentlichen auf abnormal hohe RANKL-Expression zurückzuführen. OK spielen deshalb eine zentrale Rolle bei der Pathogenese der RA [5, 6]. Neben aktivierten T-Lymphozyten und Makrophagen spielen RANKL-exprimierende B-Zellen eine zentrale Rolle bei der Induktion von Knochenerosionen in RA [4]. Die Interaktion zwischen Immun- und Mesenchymzellen in Gelenken, einschließlich Synovialfibroblasten, die durch hyperproliferative und hyperaktive Eigenschaften in Reaktion auf eine entzündliche Umgebung gekennzeichnet sind, ist bei RA von größter Wichtigkeit [5]. Synovialzellen in RA hyperproduzieren sowohl entzündliche Zytokine als auch Matrix-abbauende Enzyme. So ist in den betroffenen Gelenken eine Hyperplasie der Synovialmembran sowohl durch eine Hyperproliferation von Synovialfibroblasten als auch durch eine massive Infiltration von Entzündungszellen, einschließlich CD4 + T-Zellen und inneren Immunzellen, gekennzeichnet.

Für die Entwicklung von RA sind mesenchymale Zellen (MZ) bestimmend, die die systemische Immunantwort mit der lokalen Gelenkstörung in osteoimmunologische Verbindung bringen. MZ tragen zu der Th17-vermittelten chronischen Entzündung bei, indem sie die Migration von Th17-Zellen zum entzündeten Gelenk und die damit einhergehende Zunahme der IL-17-Produktion fördern. Somit spielt die Interaktion von Immun- und MZ eine Schlüsselrolle sowohl bei der chronischen Entzündung als auch bei der Knochenzerstörung bei RA. Insbesondere wandern pathogene autoreaktive Immunzellen in Gelenke ein und aktivieren die im Gelenk residierenden MZ, wie z. B. synoviale Fibroblasten. Der Knochen ist daher ein Ziel der Entzündung bei RA. Monoklonale Antikörper gegen verschiedene proinflammatorische Zytokine und ihre Rezeptoren, wie z. B. TNF-a, sind deshalb nützlich bei der Vorbeugung und/oder Umkehrung von Knochenerosionen sowie systemischer Osteoporose (OsPo) [6]. TNF-a stimuliert wiederum die OK-Bildung und -Aktivität über mehrere Mechanismen, einschließlich erhöhter RANKL-Produktion. Außerdem hochreguliert TNF-a die Ausbildung von CD40 in OB und Stromazellen, wodurch OPG unterdrückt wird. Zusammenfassend steht das Zytokin TNF-a bei RA im Vordergrund der osteoimmunologischen Knochenschäden, der Fehlsteuerung des Knochenstoffwechsels und der systemischen Immunantwort.

### b) Osteoporose und Knochenresorption durch Tumor-Nekrose-Faktor-alpha und Interleukin-6

Wenn Knochen und Immunsystem durch komplexe homöostatische Netzwerke funktionell integriert sind, dann kann auch OsPo als chronische immunvermittelte entzündliche Erkrankung unter osteoimmunologischen Aspekten gesehen werden: Klinische und biologische Merkmale teilt OsPo mit vielen anderen entzündlichen Zuständen [7] sowie anderen immunvermittelten Erkrankungen. Osteoimmunologie erlaubt auch neue pathogenetische und klinische Interpretationen der be-

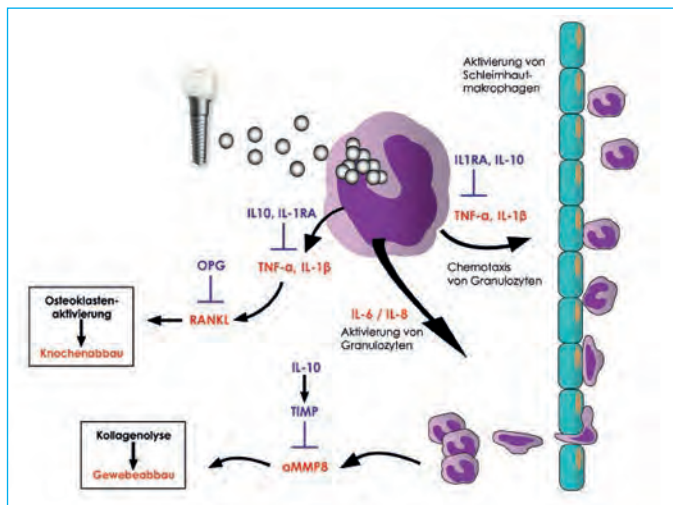


Abb 1: Durch Titan-Sensibilisierung und TNF- $\alpha$  und IL-6 Überexpression verursachter Knochenabbau (Quelle: IMD-Berlin)

kannten OsPo [8]: Die Menopause führt zu relevanten Veränderungen des Immunsystems und des Skeletts aufgrund des Östrogenabbaus. Der Östrogenmangel induziert einen deutlichen Anstieg von inflammatorischen Zytokinen und Entzündungsmediatoren, insbesondere IFN- $\gamma$ , M-CSF, TNF- $\alpha$ , IL-1, IL-6 und IL-7, die eine treibende Rolle bei der Entstehung von OsPo spielen. Die erhöhte TNF- $\alpha$ -Produktion durch aktivierte T-Zellen spielt dabei eine zentrale Rolle beim Knochenverlust. Bei OsPo werden Zellen aktiv, die RANKL exprimieren und osteoklastogene Zytokine sezernieren, hauptsächlich TNF- $\alpha$ , IL-1, IL-6 und IL-17. Diese sind in der Lage, die OK-Precursor-Bildung (OKP)-Bildung zu fördern, was die systemische Entzündung verstärkt und über weitere andere Entzündungszellen zu einer gestörten OB-Proliferation und OsPo-Entwicklung führt. Dass der RANK/RANKL/OPG-Signalweg für die Pathogenese der OsPo von zentraler Bedeutung ist, wird durch die erhöhte antiresorptive Kapazität von Denosumab, einem Anti-RANKL monoklonalem Antikörper, bestätigt, der in der OsPo-Therapie eingesetzt wird [6]. Entzündung führt zu Störungen in der immunoskeletalen Grenzfläche [9]. Eine übermäßige oder abnormale Immunaktivierung induziert OsPo, wie zum Beispiel bei Autoimmunerkrankheiten, Infektionen sowie bei seniler und postmenopausaler OsPo. Dies wurde schließlich als pathogenetischer Faktor auch bei großen osteoporotischen Risiken wie Alter [10] und Östrogenmangel [11] entdeckt.

Gestörte OK- und OB-Aktivität und Dysregulation des Knochenumsatzes mit daraus folgender erhöhter Knochenresorption und OsPo kennzeichnen den gestörten Knochenmetabolismus. Aktivierte Immunzellen an Entzündungsherden produzieren ein breites Spektrum an proinflammatorischen und osteoklastogenen Zytokinen, was zu Knochenerosionen, Osteitis und periinflammatorischem sowie systemischem Knochenabbau führt. OsPo wurde lange einfach als die Konsequenz des menopausalen Östrogenabbaus angesehen.

Dass Immunzellen an den für die Menopause typischen Knochenveränderungen beteiligt sind, hat mit der Osteoimmunologie zu einer Verschiebung des Konzepts der OsPo geführt, die derzeit alternativ als entzündliche Erkrankung gilt [12]. Die postmenopausale OsPo ist ein deutliches Beispiel für die gegenseitige Beeinflussung von Immunsystem, Knochen und endokrinem System. Wie viele andere Hormone haben Östrogene neben spezifischen Brust- und Fortpflanzungssystem ihre Rezeptoren auch an Immunzellen und Knochen sowie an Knochenmarkvorläufern. Diese Effekte führen zur Expansion von aktivierten T-Lymphozyten, was zu einer Überproduktion von inflammatorischen Zytokinen und einer chronischen OK-Stimulation führt, die für Knochenabbau und erhöhtes Frakturrisiko verantwortlich ist [13]. Die durch Entzündung induzierten erhöhten katabolen Signale verstärken die Apoptose von OB und Muskelzellen, was sowohl OsPo als auch Sarkopenie verursacht [13]. Da in der Vergangenheit OsPo nicht als entzündlicher Zustand angesehen wurde, stellt Osteoimmunologie einen neuen Ansatz zu ihrer Erforschung dar [14]. Die durch die hohen Konzentrationen von RANKL und TNF- $\alpha$  induzierte Stimulation der OK-Genese führt zur Knochenresorption. Darüber hinaus verringert TNF- $\alpha$  die Bildung von Knochengewebe durch die Steigerung der OB-Apoptose und vermindert damit OB-Aktivität. OsPo kann daher als ein systemisches Modell integrierter kooperativer Signalwege und Zytokine betrachtet werden, mit primärer Beteiligung von TNF- $\alpha$  und IL-6. Die entzündungsfördernden Zytokine TNF- $\alpha$  und IL-6 sind bei OsPo entscheidend für akute und chronische Entzündungen und starke Auslöser der Knochenresorption [14].

### c) Adipositas und Tumor-Nekrose-Faktor-alpha und Interleukin-6

Auch Fettleibigkeit oder Adipositas zeigen sich als potenzielle Risikofaktoren für OsPo. In diesen Fällen scheint der wichtigste pathogenetische Mechanismus, der zur Veränderung des Knochengewebes führt, auch eine Entzündung zu sein [15]. Unter diesem Gesichtspunkt könnte die OsPo daher als eine immunvermittelte Erkrankung angesehen werden, bei der die Immunaktivierung durch Induktion der Zytokinproduktion und Entzündung zu einer verminderten Remodellierung führt. Fettgewebe, hauptsächlich viszerales Fettgewebe, kann die Knochenresorption durch die Produktion von IL-6 und TNF- $\alpha$  erhöhen, die die OK-Aktivität über die Regulation des RANKL/RANK-G-Signalweges stimulieren [16]. Das inflammatorische TNF- $\alpha$  induziert die OB-Apoptose und reduziert die Osteoblastogenese. Die vorherrschenden Knochenmark-T-Zellen sind aktivierte CD8<sup>+</sup>-Lymphozyten, die relativ hohe Mengen an Effektor-Zytokinen sezernieren, hauptsächlich TNF- $\alpha$ . Adipokine modulieren weiterhin die Aktivität von OK und OB. Bei adipösen Personen, bei denen das viszerale Fett erhöht ist, besteht ein signifikanter Anstieg von mehreren Entzündungsmarkern wie C-reaktivem Protein (CRP), IL-1, IL-6 und TNF- $\alpha$ , die die Qualität des Knochens verändern und ihn fragiler macht. TNF- $\alpha$  und IL-6 hemmen zusätzlich die Produktion von Adipo-

nektin in Adipozyten [17], wodurch die Stimulation der Proliferation, der Reifung und der Funktion der OB weiter gehemmt wird. Ausweitung der RANKL-Sekretion und Hemmung der OPG-Sekretion durch OB sind weitere störende Faktoren auf die Knochenbildung. Die durch die hohen Konzentrationen von RANKL und TNF- $\alpha$  induzierte Stimulation der OK-Genese führt zur Knochenresorption; darüber hinaus verringert TNF- $\alpha$  die Bildung von Knochengewebe durch die Verstärkung der OB-Apoptose.

## 2. Die Rolle von Tumor-Nekrose-Faktor-alpha und Interleukin-6 bei maxillo-mandibulärem Knochenabbau und entzündlichen oral-medizinischen Krankheitsbildern

### a) Alveolärer Knochenabbau bei Parodontitis und die Rolle von Tumor-Nekrose-Faktor-alpha und Interleukin-6

Der auslösende Reiz für die Entzündungskaskade ist bei Parodontitis (PA) – abgesehen von materialbedingten Entzündungen – der subgingivale Biofilm. Durch das Saumepithel diffundierende bakterielle Mediatoren, wie z. B. Lipopolysaccharide (LPS), aktivieren parodontal ansässige Makrophagen zur Sekretion proentzündlicher Zytokine, insbesondere IL-1, TNF- $\alpha$  und IL-6 (Abbildung 2, 1. Ebene). Diese Zytokine bedingen eine lokale Aktivierung des Gefäßendothels, was die Infiltration weiterer Immunzellen in das Entzündungsgebiet fördert (Chemotaxis). Für das PA-Entzündungsgeschehen sind die durch die genannten Zytokine initiierten Gewebestrukturen von zentraler Bedeutung. IL-1, TNF- $\alpha$  und IL-6 aktivieren über eine Steigerung der RANKL-Expression die OK, was mit der gefürchteten Alveolarknochenresorption einhergeht. Zusätzlich steigern insbesondere TNF- $\alpha$  und IL-6 die Freisetzung der gewebeabbauenden Matrixmetalloproteinase 8 (MMP-8) durch Fibroblasten und Granulozyten, die aus der Zahntasche messbar ist und einen wichtigen Prognosemarker darstellt [18]. Der kausalgene Fokus von Knochendestruktion und Zahnverlust liegt bei der PA auf TNF- $\alpha$  und IL-6. Die fortschreitend parodontal destruktive Läsion ist gekennzeichnet durch eine vorherrschende Antwort von B-Zellen und Plasmazellen, hohe IL-1- und IL-6-Spiegel und parodontale Gewebeerstörung, einschließlich alveolärer Knochenschwund [19]. Osteolytische Läsionen bei PA werden durch bakterielle Plaque im Zahnfleischsulkus und auf der Zahnoberfläche ausgelöst. TNF- $\alpha$  kann die OK-Genese stimulieren, während andere Zytokine die RANKL-Expression stimulieren, die zur Bildung von OK und Steigerung der OK-Aktivität führen [20]. TNF- $\alpha$ -Spiegel werden in der gingivalen Sulkusflüssigkeit an Stellen hochreguliert, an denen kürzlich Knochen- und Attachmentverlust aufgetreten ist [21, 22, 23]. Eine Ursache-Wirkungs-Beziehung zwischen TNF- $\alpha$  und PA Knochenverlust wurde nachgewiesen. Die Verabreichung von

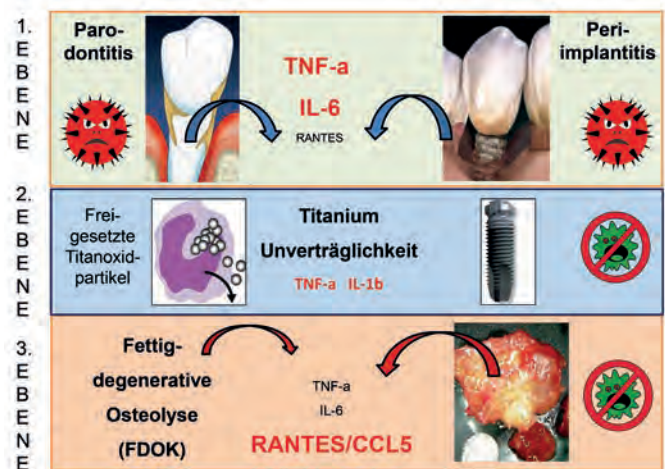


Abb 2: Das knochenresorptive Geschehen im Zahn-Kieferbereich verläuft in in drei Ebenen: a) die alveoläre Ebene mit parodontalen und periimplantitischen Entzündungen; b) die um eine Implantatschraube ablaufende knochenresorptive Titan-Unverträglichkeit; c) die im knocheninneren Markraum ablaufende Osteolyse (FDOK) mit ausschließlichem RANTES/CCL5 Überexpressionsmuster, unabhängig von Zahn oder Implantat.

rekombinantes TNF- $\alpha$  beschleunigt die parodontale Zerstörung in einem Ratten-PA-Modell [24]. Insbesondere TNF- $\alpha$  und IL-6 wurden mit erhöhter RANKL-Produktion, OK-Genese und Knochenresorption in Verbindung gebracht [25]. Erhöhte Expression von IL-6 findet sich in der gingivalen Sulkusflüssigkeit bei Parodontitis-Patienten erhöht, gegenüber gesunden Kontrollpersonen [26]. Neben TNF- $\alpha$  und IL-6 wurde auch eine Anzahl von Chemokinen in der Gingiva oder in gingivaler Krevikularflüssigkeit nachgewiesen, einschließlich RANTES/CCL5 (R/C). Dieses Chemokin ist bei aktiver PA in größeren Mengen vorhanden als bei inaktiver PA [27, 28]. Dass R/C an der parodontalen Knochenresorption beteiligt ist, wird durch Befunde gestützt, die eine Bindung von R/C an die zugehörigen Rezeptoren CCR1 und CCR5 zeigen [29]. Patienten mit generalisierter aggressiver Parodontitis zeigten signifikant höhere R/C-Spiegel in der gingivalen Krevikularflüssigkeit im Vergleich zur gesunden Gruppe. Dabei waren R/C-Spiegel positiv korreliert mit Sondierungstiefe und klinischem Attachment-Verlust, was darauf hindeutet, dass R/C in Verbindung mit TNF- $\alpha$  und IL-6 bei der Aktivierung und Rekrutierung von Entzündungs- und Immunzellen in der aggressiv-parodontalen Umgebung eine Schlüsselrolle spielen [30].

### b) Alveolärer Knochenabbau bei Periimplantitis und die Rolle von Tumor-Nekrose-Faktor-alpha und Interleukin-6

Die pathogenetischen Mechanismen sind bei PA und Periimplantitis (PI) gleich. Zusätzlich verschärft wird das Problem durch eine mögliche Titan-Unverträglichkeit (Abbildung 2, 2. Ebene). Es ist physiologisch, dass Makrophagen nach Kontakt mit Titanoxidpartikeln mit der Freisetzung pro-entzündlicher Zytokine, im Wesentlichen TNF- $\alpha$  und IL-1, reagieren. Sehr

individuell ist allerdings das Ausmaß dieser Immunantwort. Die Intensität der Zytokinfreisetzung hängt von genetischen Varianten (Polymorphismen) der beteiligten proentzündlichen Zytokine IL-1 und TNF- $\alpha$  und antientzündlichen Zytokinen IL-1ra (IL-1-Rezeptorantagonist) ab [31, 32] (Abb. 1).

### c) Knochenabbau bei Bisphosphonat-induzierter Osteonekrose und die Rolle von Tumor-Nekrose-Faktor-alpha und Interleukin-6

OsPo mit Reduktion des Mineralgehaltes im Kieferknochen wird durch Bisphosphonat-Gaben gegengesteuert. Immer häufiger treten Probleme im Kieferknochen auf in Form einer Bisphosphonat-induzierten Kiefernekrose (Bisphosphonate induced Osteonecrosis of Jawbone = BIOJ) bei Behandlung von in Knochen metastasierenden Tumoren. BIOJ entwickelt sich insbesondere nach intravenöser Anwendung der Bisphosphonate. Die Prognose derartiger Knochennekrosen ist schlecht: Chirurgische Interventionen sind kontraindiziert, Antibiotikagaben ineffektiv infolge fehlender Durchblutung des abgestorbenen Knochensegments. Die Folge sind Implantatverlust, Zahnlockerung und Zahnverlust und Verlust ganzer Abschnitte des Kieferknochens. Im Gegensatz zu den oben genannten Erkrankungen finden sich in der Literatur nur wenige Untersuchungen, die sich mit dem Gehalt von TNF- $\alpha$  und IL6 in Arealen einer BIOJ befassen. Bisphosphonate sind potente Inhibitoren der OK-Aktivität sowohl bei der primären als auch der sekundären Osteoporose, wie sie mit Autoimmunkrankheiten in Verbindung gebracht wird [33, 34]. Autoimmunreaktionen induzieren RANKL-Expression und anschließende OK-Genese. Die OK resorbieren die Mineralmatrix des Knochens und setzen das knochenmorphogenetische Protein (BMP) sowie insulinähnliche Wachstumsfaktoren frei, die – im Normalfall – wiederum ortständige Stammzellen zur OB-Differenzierung und zur Bildung neuen Knochens veranlassen. Wird die OK-Funktion zu stark gehemmt, werden absterbende OK nicht ersetzt und das Kapillarnetzwerk des Knochens wird nicht aufrechterhalten, was zu Knochennekrose führt [6]. Obwohl bakterielle Kolonisation bei BIOJ häufig ist, bleibt unklar, ob Infektion eine primäre verursachende Rolle spielt oder sekundär zu dem Auftreten der Läsion ist und ob sie anfänglich in dem Knochen oder im Weichgewebe auftritt [35]. Aufgrund der bakteriellen Superinfektion der nekrotischen Knochenanteile und der begleitenden entzündlichen Auflösung der Mundschleimhaut kann auch bei der BIOJ von einem Mediatorenprofil ausgegangen werden, das in erster Linie von den inflammatorischen Zytokinen TNF- $\alpha$  und IL-6 getragen wird. Die Mundhöhle neigt zu traumatischer Verletzung und bakterieller Kontamination aufgrund einer dünnen Schleimhautschicht in Gegenwart von reichlich vorhandener und unterschiedlicher mikrobiologischer Flora [36]. Eine Vielzahl von anaeroben Bakterienarten wurde nachgewiesen: *Porphyromonas gingivalis* war der vorherrschende Organismus, gefolgt von *Fusobacterium nucleatum subspecies polymorphum*. Alle Proben enthielten zusätzlich *Actinomyces* und *Prevotella*. Insbesondere Anaerobier spielen eine grundlegende Rolle in der

Pathophysiologie der BIOJ – ähnlich einer Osteoradionekrose [37]. Die Auswirkungen von bakteriell induzierter Knochenzerstörung und die Wechselwirkungen von OK und Zytokinen, die an diesem Prozess beteiligt sind, bedürfen noch genauerer Untersuchungen [38, 39]. Der Task-Force-Bericht der „American Society for Bone and Mineral Research“ weist darauf hin [40], dass die Differenzialdiagnose von BIOJ ganz gezielt andere verbreitete intraorale Erkrankungen ausschließen muss, denn es besteht zu BIOJ eine klare Abgrenzung verschiedener Osteolysen: zum Beispiel unter anderem zu Osteoradionekrose, Neuralgie-induzierender kavitätenbildender Osteonekrose („NICO“) und Knochentumore oder Metastasen. Eine strukturelle oder ätiologische Gleichsetzung von „NICO“ und BIOJ schließen die Autoren damit aus. Damit ist die Existenz einer gesonderten Form der Osteonekrose mit der – unglücklichen und fachlich reduzierten – Bezeichnung „NICO“ belegt [40].

Teil 2 - nächste Seite

# Kavitätenbildende fettig-degenerative Osteolysen im Kieferknochen (FDOK) sind ein einzigartiges osteonekrotisches Entzündungsmuster –

## Review zur Osteoimmunologie von Tumor-Nekrose-Faktor alpha, Interleukin 6 und RANTES/CCL5 – Teil 2

Dr. Dr. (PhD-UCN) Johann Lechner

### Zusammenfassung

Obwohl bei allen Erkrankungen mit Knochenresorption Zytokine TNF- $\alpha$  und IL-6 im Vordergrund des entzündlich-destruktiven Geschehens stehen, findet sich dennoch in der Literatur eine Ausnahme: Teil 2 konzentriert sich auf die Kernfrage: „Zeigt die fettig-degenerative Osteonekrose des Kieferknochens (FDOK) ein einzigartiges Entzündungsmuster – nicht gekennzeichnet mit Expression von TNF- $\alpha$  und IL-6 – und wie definiert sich eine FDOK über ein einzigartiges anderes Zytokinprofil?“ FDOK zeigt morphologisch massive Knochenerweichung, obwohl TNF- $\alpha$  und IL-6 unter den Spiegeln gesunden Kieferknochens liegen. Auffällig ist dagegen eine bis zu 35-fache Überexpression des Chemokins RANTES/CCL5 (R/C) in allen in der Literatur bislang untersuchten FDOK Arealen. FDOK scheint ein im Körper einzigartiges Zytokin- und Entzündungsmuster mit Osteolyse darzustellen. Dabei kann R/C als dominanter Träger einer „Maxillo-Mandibulären Osteoimmunologie“ definiert werden.

**Schlüsselwörter:** Knochenresorption, Chemokine RANTES/CCL5, fettig-degenerative Osteonekrose, Kieferknochen, Maxillo-Mandibuläre Osteoimmunologie

### Abstract

Although cytokines TNF- $\alpha$  and IL-6 are at the forefront of the inflammatory-destructive process in all diseases with bone resorption, an exception is nevertheless found in the literature: Part 2 focuses on the key question: "Does fatty degenerative osteonecrosis of the jawbone (FDOK) show a unique inflammatory pattern - not characterized by expression of TNF- $\alpha$  and IL-6 - and how does an FDOK define itself via a unique different cytokine profile?" FDOK shows morphologically massive bone softening, although TNF- $\alpha$  and IL-6 are below the levels of healthy jaw bone. In contrast, up to 35-fold overexpression of the chemokine RANTES/CCL5 (R/C) is conspicuous in all FDOK areas investigated in the literature to date. FDOK appears to represent a unique cytokine and inflammation pattern with osteolysis in the body. R/C can be defined as the dominant carrier of "Maxillo-Mandibular Osteoimmunology".

**Keywords:** Bone resorption, chemokines RANTES/CCL5, fat-degenerative osteonecrosis of the jaw bone, maxillo-mandibular osteoimmunology

	# of specimens n=x	"TNF-α pg/ml"	IL-6 (pg/ml)	RANTES (pg/ml)	PubMed
healty JB control	19	11,0	101,0	149,9	pubmed/23637551
JB immun-systemic group	31	3,2	3,2	3.810,9	pubmed/23637551
JB breast cancer group	23	3,2	3,6	5123,0	pubmed/24899812
JB X-ray group	31	1,6	343,1	3.810,9	pubmed/25170282
JB wound healing wisdom tooth area	19	3,2	3,4	4.953,1	pubmed/2598790
JB trigeminal pain group	15	3,2	3,3	4.274,7	pubmed/26170877
JB Chronic fatigue group	21	5,3	5,4	5.199,0	pubmed/28685531
JB immun-syst-deact. VitD recept group	43	6,3	202,4	4.756,8	pubmed/29731660

Tab. 1: Zytokinexpressionen in FDOK-Arealen aus sieben verschiedenen Patientenkollektiven, zitiert aus PubMed indixierten Publikationen.

## Kernfrage:

„Zeigt die fettig-degenerative Osteonekrose des Kieferknochens (FDOK) ein einzigartiges Entzündungsmuster, und wie definiert sich eine FDOK über ein einzigartiges Zytokinprofil?“

## 3. Zusammenfassung der FDOK Zytokinprofile aus der zitierten Literatur

**F**asst man die Zytokin-Expressionsprofile unserer eigenen PubMed indixierten Publikationen zu FDOK zusammen (Titel sind entsprechend der Originalliteratur in Englisch), ergibt sich in der Übersicht:

- ▶ **Für eine gesunde Kontroll-Gruppe** (healty JB control) für IL-6 ein Mittelwert (MW) von 26,58 pg/ml, für TNF-α ein MW von 1,21 pg/ml und für R/C ein MW von 281,12 pg/ml;
- ▶ **für die Immunsystem-Gruppe** (JB immun-systemic group) für IL-6 ein MW von 0 pg/ml, für TNF-α ein MW von 1,2 pg/ml und für R/C ein MW von 2811,25 pg/ml;
- ▶ **für die Brustkrebs-Gruppe** (JB breast cancer group) für IL-6 ein MW von 0,9 pg/ml, für TNF-α ein MW von 0,0 pg/ml und für R/C ein MW von 5122,73 pg/ml;
- ▶ **für die Röntgen-Gruppe** (JB X-ray group) für IL-6 ein MW von 0 pg/ml, für TNF-α ein MW von 0,0 pg/ml und für R/C ein MW von 6518,67 pg/ml;
- ▶ **für die Wundheilungs-Gruppe** (JB wound healing wisdom tooth area) für IL-6 ein MW von 1,3 pg/ml, für TNF-α ein MW von 0,0 pg/ml und für R/C ein MW von 4294,81 pg/ml;
- ▶ **für die Trigeminal-Gruppe** (JB trigeminal pain group) für IL-6 ein MW von 0,23 pg/ml, für TNF-α ein MW von 0,0 pg/ml und für R/C ein MW von 4399,74 pg/ml;
- ▶ **für die Chronic Fatigue-Gruppe** (JB Chronic fatigue group) für IL-6 ein MW von 0 pg/ml, für TNF-α ein MW von 0,0 pg/ml und für R/C ein MW von 5315,92 pg/ml;

- ▶ **für die VitD-Gruppe** (JB immun-syst-deact. VitD recept group) für IL-6 ein MW von 0 pg/ml, für TNF-α ein MW von 0,0 pg/ml und für R/C ein MW von 3285,54 pg/ml.

Tab 1 zeigt die Zusammenfassung dieser Zytokinprofile und die Gegenüberstellung von TNF-α, IL-6 und R/C-Expression FDOK in den bislang zu findenden Publikationen.

Die überexprimierte Signalgebung von R/C in allen sieben Untersuchungsreihen ist signifikant, ebenso die weit unter der Kontrollgruppe liegende TNF-α und IL-6-Expression in allen intraoperativen FDOK-Proben.

Die Zusammenfassung der Zytokinprofile und die statistische Gegenüberstellung von TNF-α, IL-6 und R/C Expression aus FDOK-Proben in verschiedenen Krankheitsgruppen (Abb. 1) zeigt eine deutliche Down-Regulation von TNF-α und IL-6 und signifikant überschießende Up-Regulation von R/C im Medullarraum des Kieferknochens.

## 4. Vergleich der Zytokinprofile bei knochenresorptiven Erkrankungen

- a) **Knochenresorptive Erkrankung und die Schlüsselrolle von TNF-α und IL-6**

Die Literaturrecherche zeigt, dass bei allen Erkrankungsbildern mit Osteonekrosen TNF-α und IL-6 die inflammatorische

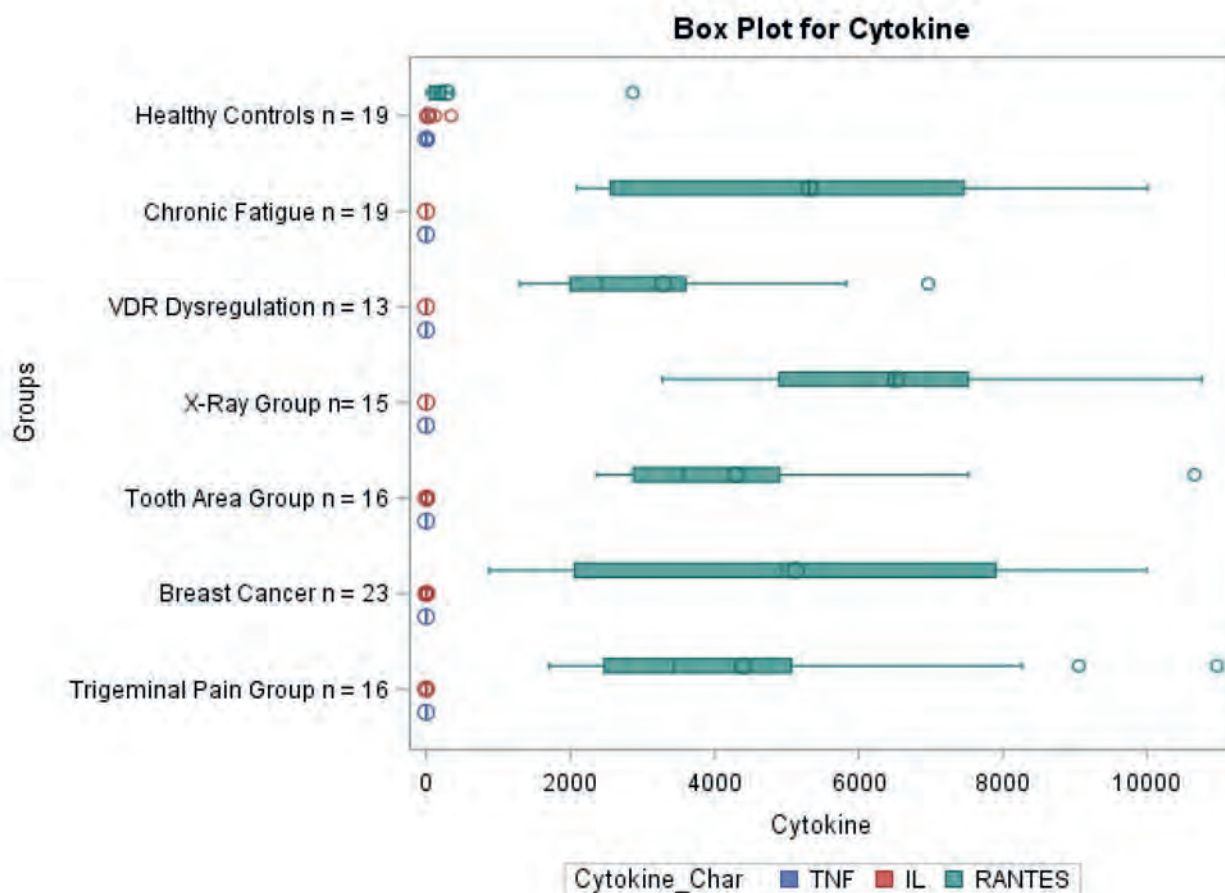


Abb 1: Zusammenfassung der Zytokinprofile und statistische Gegenüberstellung von TNF- $\alpha$ , IL-6 und RANTES/CCL5-Expression aus FDOK-Proben in verschiedenen Krankheitsgruppen; deutliche Down-Regulation von TNF- $\alpha$  und IL-6 und überschießende UP-Regulation von RANTES/CCL5.

Schlüsselrolle zukommt: TNF- $\alpha$  fördert die RANKL-Expression und damit Knochenabbau; TNF- $\alpha$  hemmt die Reifung von OB-Vorläuferzellen und die OB-Aktivität; TNF- $\alpha$  induziert die OB-Apoptose; TNF- $\alpha$  hemmt Gene, die in die Knochenbildung eingebunden sind, wie zum Beispiel der 1,25-(OH) $_2$  D3 Rezeptor; TNF- $\alpha$  stimuliert die OK-Bildung und OK-Aktivität über erhöhte RANKL-Produktion; TNF- $\alpha$  unterdrückt OPG. Endothelzellen, die durch TNF- $\alpha$  aktiviert werden, ziehen zirkulierende OK-Precursorzellen an Entzündungsstellen, angetrieben durch die Expression von Zelladhäsionsmolekülen, die unter Stimulation von RANKL zu aktiven Knochenresorptions-OK werden [41].

Das proinflammatorische Zytokin IL-6 wird u. a. von Makrophagen, Fibroblasten, Epithelzellen und T-Zellen sezerniert. IL-6 ist über die direkte Aktivierung von OK am Knochenabbau beteiligt. IL-6 steigert in Epithelzellen, Granulozyten, Fibroblasten und Makrophagen die MMP-8-Freisetzung. In-vitro-Studien zeigen, dass die IL-6-Signalübertragung die OK-Genese fördert, indem sie die RANKL-Expression in OB- und T-Zellen erhöht. [42, 43]. IL-6 hemmt auch die OB-Vorläuferzellproliferation und verstärkt die Apoptose im späten Stadium des Differenzierungsprozesses [3]. Tiermodelle unterstreichen die schädliche Wirkung von IL-6 auf Knochen. Transgene Mäuse, die IL-6 überexprimieren, zeigen einen erhöhten Knochenumsatz mit verminderter OB und erhöhten OK-Zahlen, was zu Osteopenie führt [44].

b) Knochenresorptive Erkrankungen und die Rolle von überexprimiertem RANTES/CCL5 – trotz niedrigem TNF- $\alpha$  und IL-6

## 4.1 Knochenabbau bei fettig-degenerativer Osteonekrose im Kieferknochen

Kein anderes Organ ist mehr chirurgisch-invasiven Eingriffen ausgesetzt als der Zahn-Kieferbereich: Zahnextraktionen im Wechselgebiss, operative Weisheitszahnentfernungen, Wurzelfüllungen an entzündeten Zähnen und dentale Implantationen bringen mögliche Wundheilungsstörungen mit sich. Daraus resultierende Defektheilungen und insuffiziente Knochenneubildungen in Form einer dentalen „silent inflammation“ sind damit vorprogrammiert [43]. Solche KK-Kavitationen sind medulläre KK-Bereiche, die durch absterbendes oder totes Knochenmark gekennzeichnet sind und als fettig-degenerative Osteolysen des KK (FDOK) über Jahre asymptomatisch bleiben können. 1989 wurde von Bouquot für eine chronisch osteolytische medulläre Veränderung im Kieferknochen mit neurologischen Begleiterscheinungen die Bezeichnung einer „neuralgie-induzierenden Osteonekrose (NICO)“ in die Literatur eingeführt [44, 45]. Dieses bislang wenig beachtete FDOK-Geschehen kennzeichnet sich durch auffällige R/C-Überexpression. Deren proinflammatorische Trigger führen zur Stimulation verschiedenster vernetzter Signalwege, die zu chronischen Erkrankungen



gen führen können [46]. Die mesenchymalen Stammzellen im Knochenmark des Kiefers differenzieren hauptsächlich zu OB und Adipozyten. Ist diese Differenzierung jedoch gestört, kann dies zu einer Verringerung der Knochenmasse führen, indem die Anzahl der Adipozyten zunimmt und die der OB abnimmt. [47] Osteolytische und osteoporotische Prozesse wie bei einer FDOK sind die Folge. Sie führen zur Auflösung der knöchernen Trabekelstrukturen innerhalb der medullären Spongiosa des KK, was das wesentliche morphologische Kennzeichen einer FDOK ist (Abb. 2).

### 4.2 Einzigartiges Zytokinprofil der fettig-degenerativen Osteonekrosen/ Osteolysen im Kieferknochen

In früheren Publikationen konnten wir erstmalig das Zytokinprofil typischer FDOK-Läsionen (n = 31) mit Multiplex-Analyse darstellen und einem gesunden Vergleichskollektiv (n = 3) gegenüberstellen. [45] In der gesunden Kontroll-Gruppe ergab sich für IL-6 ein Mittelwert von 26,58 pg/ml, für TNF-α ein Mittelwert von 1,21 pg/ml und für RANTES/CCL5 ein Mittelwert von 281,12 pg/ml. Vergleichswerte für gesunde Patienten und normales JB lagen aus der Literatur nicht zum Vergleich vor. Beim Vergleich beider Kohorten waren die Ergebnisse recht auffällig: 7 Zytokine in der FDOJ-Kohorte (n = 31) zeigen hohe Anteile an IL1-ra, RANTES/CCL5 (R/C) und FGF-2. R/C zeigte einen Median von 3810,9 pg/ml. Demnach steht an erster Stelle der im Medullarraum des Kieferknochens exprimierter Mediatoren allein das Chemokin R/C, während in 31 untersuchten

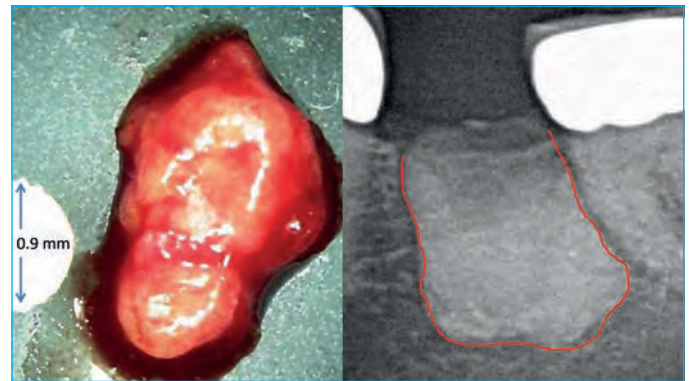


Abb 2: Linkes Bild zeigt Klumpen von fettig-degenerativ verändertem Markknochen; rechtes Bild zeigt Ausdehnung der Osteonekrose, sichtbar gemacht mit Kontrastmittel.

Knochenproben TNF-α und IL-6 mit nur einem Drittel bzw. einem Zehntel der Werte im gesunden Kieferknochen zu finden sind. Die Studie bestätigt, dass FDOK in der Lage ist, Entzündungsbotenstoffe zu produzieren, vor allem in Form einer R/C-Überexpression.

Gleiche Untersuchungsreihen an einem Kollektiv von 23 Brustkrebspatientinnen ergaben übereinstimmende Befunde, wiederum im Vergleich zu gesundem Knochen (n = 19) mit erniedrigtem Spiegel von TNF-α von 1/3 und 1/10 bei IL-6. In 23 FDOK-Proben konnte stark überexprimiertes R/C gefunden werden. Diese Daten sind eine überzeugende Bestätigung dafür, dass FDOK hohe R/C-Werte produziert, ein Zytokin, das an MaCa und Metastasierung beteiligt ist [48] (Abb. 3).

Im Gegensatz dazu steht die massive Knochenresorption bei

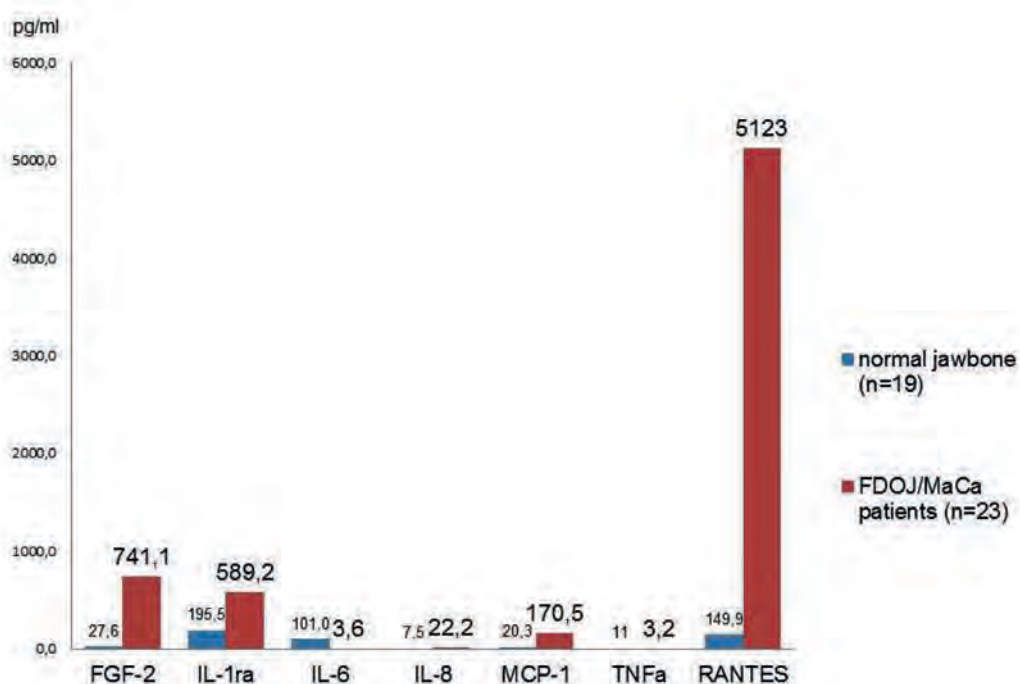


Abb 3: Sieben Zytokine in FDOK (pg/ml) bei Brustkrebspatientinnen (n = 23 / rote Säulen) im Vergleich zu gesunden Kontrollen (n = 19 / blaue Säulen)

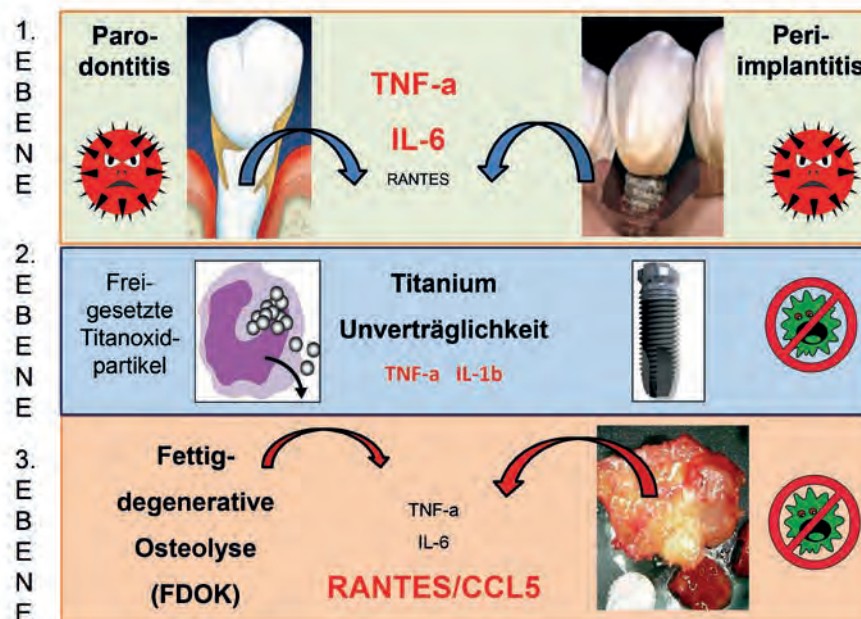


Abb 4: Das knochenresorptive Geschehen im Zahn-Kieferbereich verläuft in in drei Ebenen: 1. die alveoläre Ebene mit parodontalen und periimplantischen Entzündungen; 2. die um eine Implantatschraube ablaufende knochenresorptive Titan-Unverträglichkeit; 3. die im knocheninneren Markraum ablaufende Osteolyse (FDOK) mit ausschließlichem RANTES/CCL5-Überexpressionsmuster, unabhängig von Zahn oder Implantat.

der FDOK: Hier zeigt sich ein einzigartiges Zytokinprofil, das sich völlig anders darstellt als in anderen knochenresorptiven Krankheitsbildern (Abb. 4). Die TNF-α Sekretion und die IL-6-Sekretion liegen beide in der FDOK unter den Spiegeln von gesundem Knochen, während R/C etwa 30-fach überexprimiert ist [45]. In einer FDOK führt der niedrige IL-6-Spiegel zu geringerem knochenprotektivem Einfluss und zur Osteolyse, da hohes IL-6 die Ausbildung von OPG fördert und damit antiresorptiv wirken würde. Für R/C zeigt die Literaturrecherche eine geringe knochenresorptive Rolle: Das Chemokin R/C spielt zwar auch bei einigen Erkrankungen eine Rolle als Entzündungsfaktor, ist aber nur bei der nicht schmerzhaften RA direkt mit gestörtem Knochenmetabolismus verbunden [4]. Das einzigartige Zytokinprofil einer R/C-Überexpression und

gleichzeitiger Knochenauflösung in FDOK-Arealen mit gestörtem Bone-Remodelling durch OB und OK erklärt sich mit folgenden Prozessen:

- ▶ Makrophagen und Fibroblasten als Produzenten von R/C, MCP-1/CCL2 und IL-10 sind in das OK-Resorptionsverhalten positiv involviert.
- ▶ Pathologische Erhöhungen des Chemokins R/C aus aktivierten OB stimulieren die chemotaktische Rekrutierung und RANKL-Bildung von resorptiven OK und verschärfen die lokale Osteolyse.
- ▶ R/C verstärkt die RANKL-vermittelte OK-Bildung aus primären Knochenmarkszellen.
- ▶ Folglich können R/C Chemokine – hier aus der FDOK Quelle – ursächlich an entzündlichem und kanzerösem Knochenverlust beteiligt sein, da sie bei folgenden Skeletterkrankungen erhöht sind: rheumatoide Arthritis, Parodontitis, Implantatlockerung und osteolytische Tumore [46].

	TNF-α	IL-6	RANTES
Rheumatische Arthritis	+++	++	+
Osteoporose	+++	++	-
Adipositas	+++		-
Parodontitis	+++	++	+
Periimplantitis	+++	++	-
Biphosphonat induzierte Osteonekrose	++	++	-
fettig-degenerative Osteonekrose	-	-	+++

Tab. 2: FDOK zeigt als einziger knochenresorptiver Prozess eine RANTES/CCL5-Überexpression; der Vergleich zu andern knochenresorptiven Prozessen zeigt bei FDOK spiegelbildlich eine charakteristische Verringerung der TNF-α und IL-6-Expression, während alle anderen mit Knochenresorption verbundenen Krankheitsbilder sich durch eine TNF-α und IL-6-Überexpression auszeichnen.

Die von uns erstmalig publizierten Daten zu Zytokinmustern in FDOK belegen extrem niedrige TNF-α-Werte und schließen eine „entzündliche Erosion“ durch TNF-α-gestützte OK-Bildung in der Langzeitbetrachtung aus. Ein bakterielles Geschehen – normalerweise mit hohen TNF-α und IL-6-Expressionen verbunden – konnte innerhalb der aseptischen FDOK-Areale ebenfalls ausgeschlossen werden [47]. Damit ist allein die R/C Überexpression das charakterisierende und zum Knochenabbau beitragende Element in den Arealen einer FDOK. Dabei auszuschließen sind die bei sonst allen knochenresorptiven Prozessen überaktivierten Signalgebungen durch TNF-α und IL-6 (Tab. 2).

## b) RANTES/CCL5 getragene Silent Inflammation“ und Metainflammation in Kieferknochenmark

Mit der Zunahme chronischer Krankheitsbilder richtet sich das medizinische Interesse verstärkt auf Phänomene einer „silent inflammation“ und Metainflammation. Die Verbindung lokaler Auslöser zu einer systemisch-inflammatorischen Entzündung über „signaling pathways“ gewinnt an Bedeutung, indem immer neue Signalwege aufgedeckt werden. Allerdings ist nur in FDOK-Arealen eine typische, von allen anderen Mediatorenmustern im gesamten Körper abweichende bestimmte Signalgebung zu finden. (3. Ebene in Abb. 4) Dieses macht FDOK zu einem offensichtlich einzigartigen Entzündungsgeschehen, denn in der Literatur ist kein osteolytisches Krankheitsgeschehen mit äquivalentem Mediatorenmuster – extrem erhöhtes R/C, fast kein TNF- $\alpha$  und kein IL-6 – im restlichen Organismus bislang beschrieben und bekannt.

Wir konnten damit das Chemokin R/C als bislang wenig beachteten Schlüsselfaktor und gleichzeitig dominanten Träger einer „chronic low-grade inflammation“ im Kieferknochen (KK) identifizieren. Die von R/C induzierten Inflammationen und metabolischen Entgleisungen an verschiedensten Organen können ihren Ausgang aus Wundheilungsstörungen im KK nehmen und damit einem neuartigen Forschungsgebiet einer „Maxillo-Mandibulären Osteoimmunologie“ zugeordnet werden. Die vollständige Aufklärung der höchst komplexen Wechselwirkungen von R/C-Überexpression und systemisch-immunologischen Krankheitsbildern (siehe unter Abschnitt 3: Chronic Fatigue, Trigeminusneuralgie, VitD-Rezeptordysregulation, Wundheilungsstörung im Kiefer, Brustkrebs) erfordert selbstverständlich weitere Forschungen. Zum Nutzen systemisch erkrankter Patienten sollte aber Medizin und Zahnmedizin dieser „Maxillo-Mandibulären Osteoimmunologie“ und den damit verbundenen charakteristischen Signalmustern verstärkte Aufmerksamkeit widmen.



## Autor

**Dr. Dr. (PhD-UCN)  
Johann Lechner**

Jahrgang 1949

Praxisklinik Ganzheitliche ZahnMedizin  
Grünwalder Str. 10 81547 München  
drlechner@aol.com www.dr-lechner.de

### Interessenkonflikt

Der Autor erklärt, dass kein Interessenkonflikt im Sinne der Richtlinien des International Committee of Medical Journal Editors besteht.

## Schlussfolgerung

Trotz der Dominanz von TNF- $\alpha$  und IL-6 bei entzündlich-destruktivem ossärem Geschehen, ist die FDOK eine einzigartige Ausnahme: Sie zeigt morphologisch massive Knochendestruktion und -erweichung, obwohl TNF- $\alpha$  und IL-6 weit unter den Spiegeln gesunden Kieferknochens liegen: Dagegen findet sich in allen in der Literatur bislang untersuchten FDOK Arealen eine bis zu 35-fache Überexpression des Chemokins RANTES/CCL5 (R/C) [45, 47]. FDOK stellt damit ein im Körper einzigartiges Zytokin- und Entzündungsmuster mit Osteolyse dar. Dabei kann R/C als dominanter Träger einer „Maxillo-Mandibulären Osteoimmunologie“ definiert werden.

Dr. Dr. (PhD-UCN) J. Lechner

*Dieser Artikel ist eine gekürzte Fassung des Original-Artikels „Lechner J, Rudi T, von Baehr V. „Osteoimmunology of Tumor Necrosis Factor-alpha, Interleukin 6, and RANTES/CCL5: A Review of Known and Poorly Understood Inflammatory Patterns in Osteonecrosis“. ist in Englisch im PubMed indexierten Journal Clinical, Cosmetic and Investigational Dentistry im November 2018 erschienen und ist hier gekürzt und leicht verändert wiedergegeben. Kostenfreier Download des Artikels als PDF unter [https://www.dovepress.com/articles.php?article\\_id=42204](https://www.dovepress.com/articles.php?article_id=42204) Link in PubMed: PMID: 30519117 PMCID: PMC6233471*

- ▶ seit 1980 Leiter der Praxisklinik für ganzheitliche Zahnmedizin in München
- ▶ österreichisches Ärztediplom für ganzheitliche Zahnmedizin
- ▶ Heilpraktiker
- ▶ über 100 Seminare/Vorträge u. a. an Symposien der Univ. Bern, Univ. Graz
- ▶ Gastdozent Capital Univ. Washington DC, USA, und Univ.-Zahnklinik Peking
- ▶ Publikation von bislang 15 wissenschaftlichen Untersuchungen und 11 Büchern zu ganzheitlicher Zahnmedizin und Systemerkrankungen
- ▶ Inhaber mehrerer medizinischer Patente zu ganzheitlich-systemischer Diagnostik

## Literatur- und Quellenverweise

- [1] Greisen, SR. et al. (September 2015). Spontaneous generation of functional osteoclasts from synovial fluid mononuclear cells as a model of inflammatory osteoclastogenesis. *APMIS*. 123 (9): 779–786. doi:10.1111/apm.12416.
- [2] Jones, D.; Glimcher, L.H.; Aliprantis, A.O. Osteoimmunology at the nexus of arthritis, osteoporosis, cancer, and infection. *J. Clin. Invest.*, 2011, 121(7), 2534–2542
- [3] Deal, C. Bone loss in rheumatoid arthritis: systemic, periarticular, and focal. *Curr. Rheumatol. Rep.*, 2012, 14(3), 231–237
- [4] Karmakar, S.; Kay, J.; Gravalles, E.M. Bone damage in rheumatoid arthritis: mechanistic insights and approaches to prevention. *Rheum. Dis. Clin. North Am.*, 2010, 36(2), 385–404
- [5] Hot, A.; Miossec, P. Effects of interleukin (IL)-17A and IL-17F in human rheumatoid arthritis synoviocytes. *Ann. Rheum. Dis.*, 2011, 70(5), 727–732.
- [6] Brown, JP et al. Denosumab significantly increases bone mineral density and reduces bone turnover compared with monthly oral ibandronate and rise denosumab in postmenopausal women who remained at higher risk for fracture despite previous suboptimal treatment with an oral bisphosphonate. *Osteoporos. Int.*, 2014, 25(7), 1953–1961.
- [7] Takayanagi, H. Osteoimmunology: shared mechanisms and crosstalk between the immune and bone systems. *Nat. Rev. Immunol.*, 2007, 7(4), 292–304
- [8] Geusens, P.; Lems, W.F. Osteoimmunology and osteoporosis. *Arthritis Res. Ther.*, 2011, 13(5), 242–257
- [9] D'Amelio, P.; Sassi, F. Osteoimmunology: from mice to humans. *Bonekey Rep.*, 2016, 18, 5–802
- [10] De Martinis, M.; Di Benedetto, M.C.; Mengoli, L.P.; Ginaldi, L. Senile osteoporosis: is it an immune-mediated disease? *Inflamm. Res.*, 2006, 55(10), 399–404
- [11] Rauner, M.; Sipos, W.; Thiele, S.; Pietschmann, P. Advances in osteoimmunology: pathophysiological concepts and treatment opportunities. *Int. Arch. Allergy Immunol.*, 2013, 160(2), 114–125
- [12] Weitzmann, MN. The role of inflammatory cytokines, the RANKL/OPG axis, and the immunoskeletal interface in physiological bone turnover and osteoporosis. *Scientifica*, 2013, 2013, 125705
- [13] Li, H.; Lu, Y.; Qian, J.; Zheng, Y.; Zhang, M.; Bi, E.; He, J.; Liu, Z.; Xu, J.; Gao, J.Y.; Yi, Q. Human osteoclasts are inducible immunosuppressive cells in response to T cell-derived IFN- $\gamma$  and CD40 ligand in vitro. *J. Bone Miner. Res.*, 2014, 29(12), 2666–2675
- [14] Ginaldi, L.; Mengoli, L.P.; De Martinis, M. Osteoporosis, Inflammation and Ageing. In: *Handbook on Immunosenescence: Basic Understanding and Clinical Applications*; Fu-lop, T.; Franceschi, C.; Hirokawa, K.; Pawelec, G. eds. Springer-Verlag Press, 2009, pp. 1329–1352
- [15] Zupan, J.; Jeras, M.; Marc, J. Osteoimmunology and the influence of proinflammatory cytokines on osteoclasts. *Biochem Med (Zagreb)*, 2013, 23(1), 43–63
- [16] Sigl, V.; Penninger, J.M. RANKL/RANK - from bone physiology to breast cancer. *Cytokine Growth Factor Rev.*, 2014, 25(2), 205–214
- [17] DiSpirito, J.R.; Mathis, D. Immunological contributions to adipose tissue homeostasis. *Semin. Immunol.*, 2015, 27(5), 315–321
- [18] Chen HY, Cox SW, Eley BM, Mäntylä P, Rönkä H, Sorsa T. Matrix metalloproteinase-8 levels and elastase activities in gingival crevicular fluid from chronic adult periodontitis patients. *J Clin Periodontol* 2000; 27:366–369
- [19] Ohlrich EJ, Cullinan MP, Seymour GJ (2009) The immunopathogenesis of periodontal disease. *Aust Dent J* 54(Suppl 1):S2–S10
- [20] Graves, D.T.; Oates, T.; Garlet, G.P. Review of osteoimmunology and the host response in endodontic and periodontal lesions. *J. Oral Microbiol.*, 2011, 3, 5304
- [21] Salvi GE, Brown CE, Fujihashi K, Kiyono H, Smith FW, Beck JD, et al. Inflammatory mediators of the terminal dentition in adult and early onset periodontitis. *J Periodontol Res.* 1998;33:212–25
- [22] Kurtis B, Tuter G, Serdar M, Akdemir P, Uygur C, Firatli E, et al. Gingival crevicular fluid levels of monocyte chemoattractant protein-1 and tumor necrosis factor- $\alpha$  in patients with chronic and aggressive periodontitis. *J Periodontol.* 2005;76:1849–55
- [23] Bostrom L, Linder L, Bergstrom J. Clinical expression of TNF- $\alpha$  in smoking-associated periodontal disease. *J Clin Periodontol.* 1998;25:767–73
- [24] Gaspercic R, Stiblar-Martincic D, Osredkar J, Skaleric U. Influence of subcutaneous administration of recombinant TNF- $\alpha$  on ligature-induced periodontitis in rats. *J Periodontol Res.* 2003;38:198–203
- [25] Bar-Shavit Z. Taking a toll on the bones: regulation of bone metabolism by innate immune regulators. *Autoimmunity.* 2008;41:195–203
- [26] Takeichi O, Haber J, Kawai T, Smith DJ, Moro I, Taubman MA. Cytokine profiles of T-lymphocytes from gingival tissues with pathological pocketing. *J Dent Res.* 2000;79:1548–55
- [27] Gemmell E, Carter CL, Seymour GJ. Chemokines in human periodontal disease tissues. *Clin Exp Immunol.* 2001;125:134–41
- [28] Gamonal J, Acevedo A, Bascones A, Jorge O, Silva A. Characterization of cellular infiltrate, detection of chemokine receptor CCR5 and interleukin-8 and RANTES chemokines in adult periodontitis. *J Periodontol Res.* 2001;36:194–203
- [29] Garlet G, Martins W, Jr, Ferreira B, Milanezi C, Silva J. Patterns of chemokine and chemokine receptors expression in different forms of human periodontal disease. *J Periodontol Res.* 2003;38:210–7
- [30] Emingil, G., Atilla, G. and Hüseyinov, A. (2004). Gingival crevicular fluid monocyte chemoattractant protein-1 and RANTES levels in patients with generalized aggressive periodontitis. *Journal of Clinical Periodontology*, 31: 829–834. doi: 10.1111/j.1600-051X.2004.00584.x
- [31] Olmedo M, Fernandez MM, Guglielmotti MB et al. Macrophages related to dental implant failure. *Impl dent* 2003; 12: 75–80
- [32] Jacobi-Gresser E, Huesker I, Schütt S. Genetic and immunological markers predict Titanium implant failure: a retrospective study. *Int J Oral Maxillofac Surg* 2013; 42 : 537–543
- [33] Schwarz, P.; Jørgensen, N.R.; Abrahamsen, B. Status of drug development for the prevention and treatment of osteoporosis. *Expert Opin. Drug Discov.*, 2014, 9(3), 245–253
- [34] Jones, D.; Glimcher, L.H.; Aliprantis, A.O. Osteoimmunology at the nexus of arthritis, osteoporosis, cancer, and infection. *J. Clin. Invest.*, 2011, 121(7), 2534–2542
- [35] Hansen, T., Kunkel, M., Weber, A., and Kirkpatrick, C.J. Osteonecrosis of the jaws in patients treated with bisphosphonates: histomorphologic analysis in comparison with infected osteoradionecrosis. *J Oral Pathol Med.* 2006; 35: 155–160
- [36] Cunha, B.A. Osteomyelitis in elderly patients. *Clin Infect Dis.* 2002; 35: 287–293
- [37] Støre, G., Eribe, E.R.K., and Olsen, I. DNA-DNA hybridization demonstrates multiple bacteria in osteoradionecrosis. *Int J Oral Maxillofac Surg.* 2005; 34: 193–196
- [38] Russo, T.A. Agents of actinomycosis. in: G.L. Mandell, J.E. Bennett, R. Dolin (Eds.) *Principles and Practice of Infectious Diseases*. 4th ed. Churchill Livingstone, New York; 1995: 2280–2288
- [39] Nair, S.P., Meghji, S., Wilson, M., Reddi, K., White, P., and Henderson, B. Bacterially induced bone destruction: mechanisms and misconceptions. *Infect Immun.* 1996; 64: 2371–2380
- [40] Khoshla et al. Bisphosphonate-Associated Osteonecrosis of the Jaw: Report of a Task Force of the American Society for Bone and Mineral Research. *J Bone Miner Res* 2007;22:1479–1491
- [41] Sućur, A.; Katavić, V.; Kelava, T.; Jajić, Z.; Kovačić, N.; Grčević, D. Induction of osteoclast progenitors in inflammatory conditions: key to bone destruction in arthritis. *Int. Orthop.*, 2014, 38(9), 1893–1903
- [42] Palmqvist P, Persson E, Conaway HH, Lerner UH: IL-6, leukemia inhibitory factor, and oncostatin M stimulate bone resorption and regulate the expression of receptor activator of NF- $\kappa$ B ligand, osteoprotegerin, and receptor activator of NF- $\kappa$ B in mouse calvariae. *J. Immunol.* 169(6), 3353–3362 (2002)
- [43] Wong PK, Quinn JM, Sims NA, Van Nieuwenhuijze A, Campbell IK, Wicks IP: Interleukin-6 modulates production of T lymphocyte-derived cytokines in antigen-induced arthritis and drives inflammation-induced osteoclastogenesis. *Arthritis Rheum.* 54(1), 158–168 (2006)
- [44] De Benedetti F, Rucci N, Del Fattore A et al. Impaired skeletal development in interleukin-6-transgenic mice: a model for the impact of chronic inflammation on the growing skeletal system. *Arthritis Rheum.* 54(11), 3551–3563 (2006)
- [45] Lechner J, von Baehr V. RANTES and fibroblast growth factor 2 in jawbone cavitations: triggers for systemic disease? *Int J Gen Med.* 2013 Apr 22;6:277–90
- [46] Yu Y, Huang Y, Collin-Osdoby P, Osdoby P. CCR1 Chemokines Promote the Chemotactic Recruitment, RANKL Development, and Motility of Osteoclasts and Are Induced by Inflammatory Cytokines in Osteoblasts. *JBMR Vol. 19-12; 2004;2065-077.* doi.org/10.1359/jbmr.040910
- [47] Lechner J, Schuett S, von Baehr V. Aseptic-vascular osteonecrosis: local “silent inflammation” in the jawbone and RANTES/CCL5 overexpression. *Clinical, Cosmetic and Investigational Dentistry* 2017;9:99–109.
- [48] Lechner J, von Baehr V. Hyperactivated Signaling Pathways of Chemokine RANTES/CCL5 in Osteopathies of Jawbone in Breast Cancer Patients—Case Report and Research. *Breast Cancer: Basic and Clinical Research* 2014;8:89–96